Nr. 2270 14 Jahre männl.

KL II/1, Offener Biss

- **Fallbeispiel**:

14-jähriger Patient mit einer KL II/1, Kreuzbiss, frontoffenem Biss und einem verlagerten Zahn 23 ist mit seiner Optik nicht zufrieden.

Unser Behandlungsplan:

Extraktion des Weisheitszahnes 38 (Germektomie) entsprechend der posterioren Diskrepanz nach Sato (Erklärung siehe www.drmangold.at), <u>aber keine Prämolarenextraktion und keine Kieferchirurgie</u>!!

-

Festsitzende Behandlung nach Sato (Brackets + MEAW-Technik): 16 Monate

vorher

nachher (Brackets-Zeit 16 Monate)

Sato-Technik: Multiloop Edgewise Archwire (MEAW)

1 Jahr für Entwicklung des retinierten Zahnes 23 nach Platzöffnung

vorher	nachher

vorher

nachher

vorher

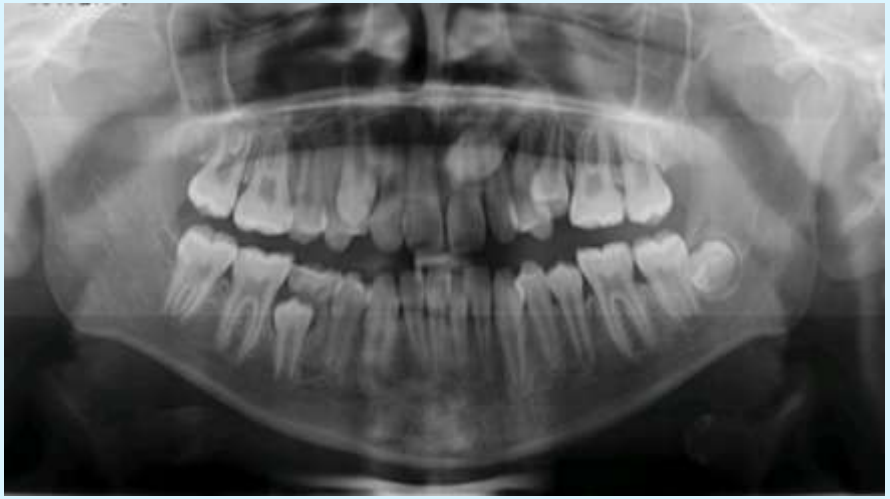

Platzöffnung für den retinierten Zahn 23

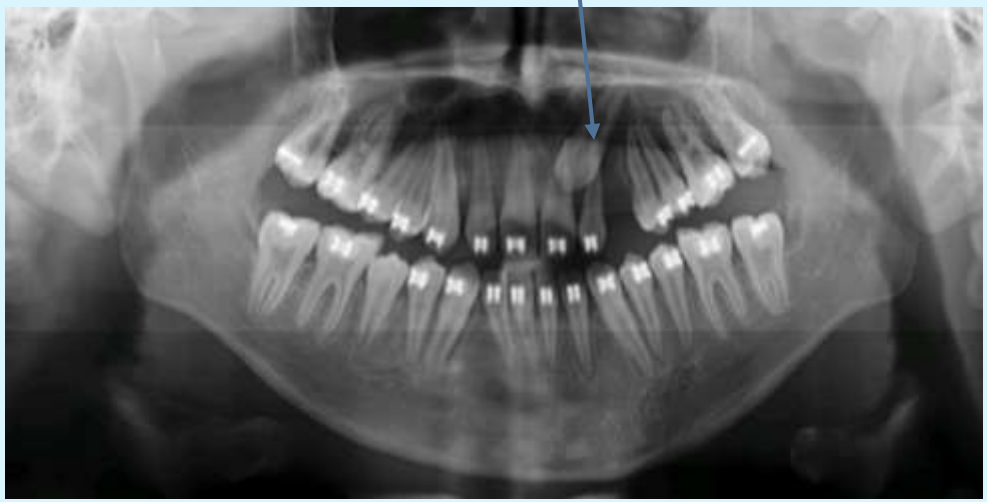

nachher

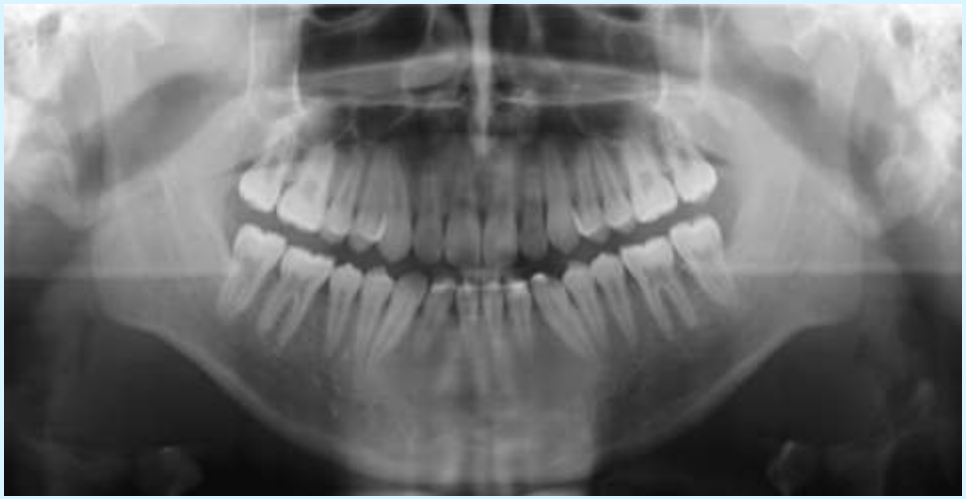

vorher

nachher