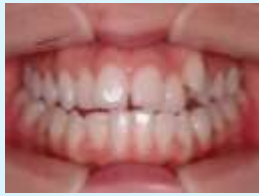

Nr. 2607 16 Jahre weibl.

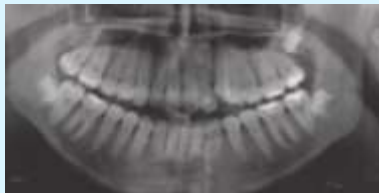KL III, Offener Biss

- **Fallbeispiel:**



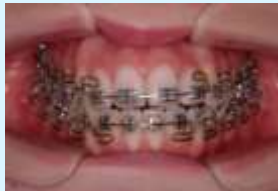16-jährige Patientin mit der Fehlbissanlage einer Progenie u. frontoffenem Biss, die mit ihrem Aussehen nicht zufrieden war. Es wurde der Patientin eine festsitzende Zahnspange mit Extraktion aller vier Prämolaren und orthognathische Chirurgie vorgeschlagen. Dies kam für die Patientin nicht in Frage!!

- **Unser Behandlungsplan:**

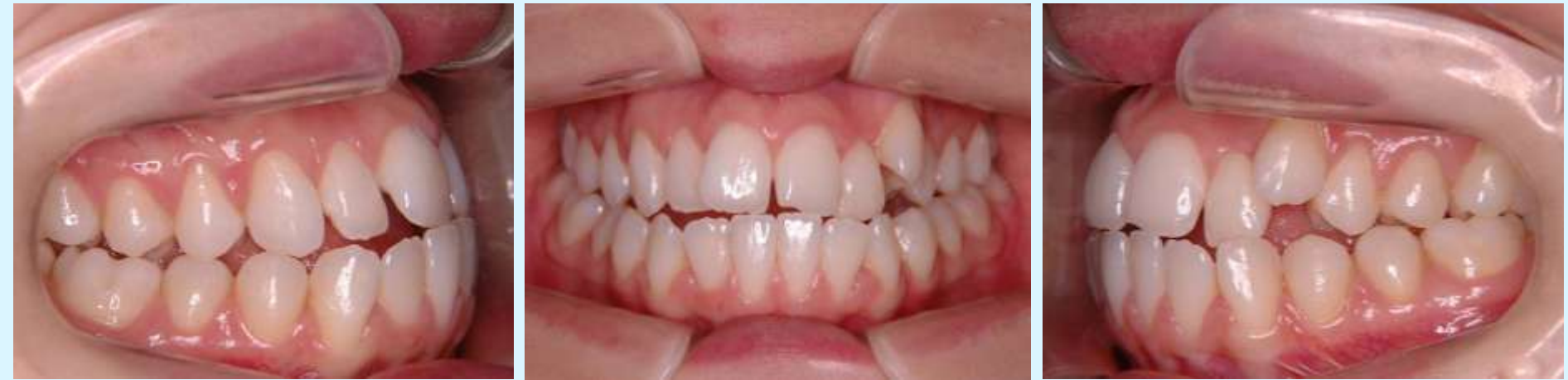

Extraktion der Weisheitszähne (Germektomie) entsprechend der posterioren Diskrepanz nach Sato (Erklärung siehe www.drmangold.at), aber keine Prämolarenextraktion und keine Kieferchirurgie!!

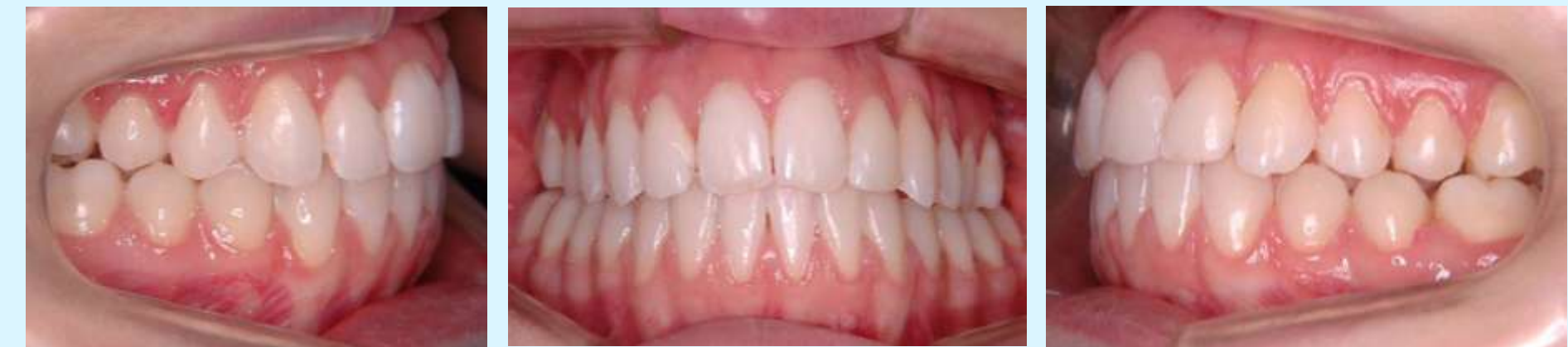- **Festsitzende Behandlung nach Sato (Brackets + MEAW-Technik): 11 Monate**



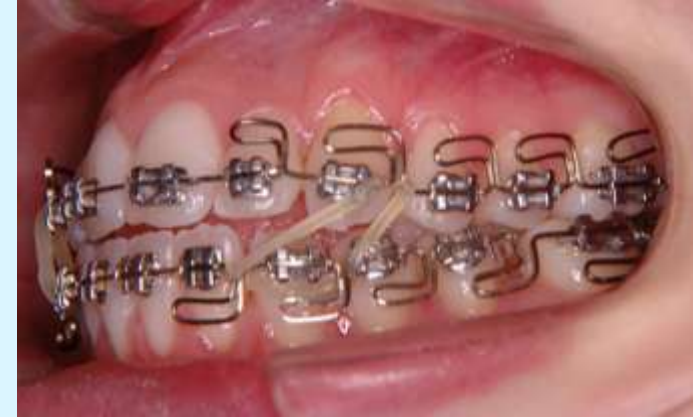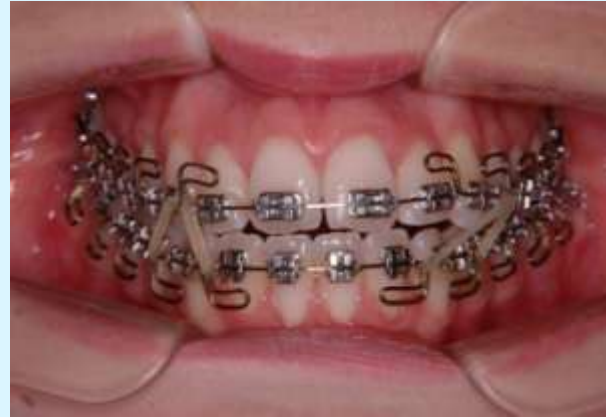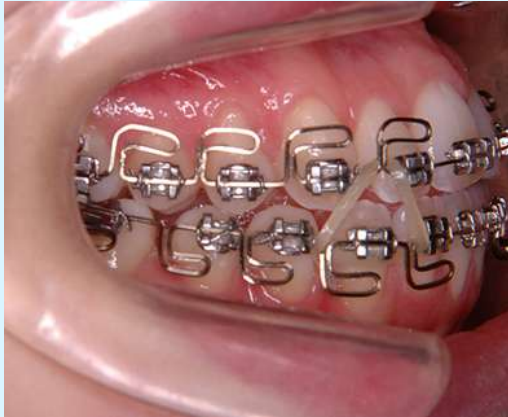vorher



nachher (Brackets-Zeit 11 Monate)

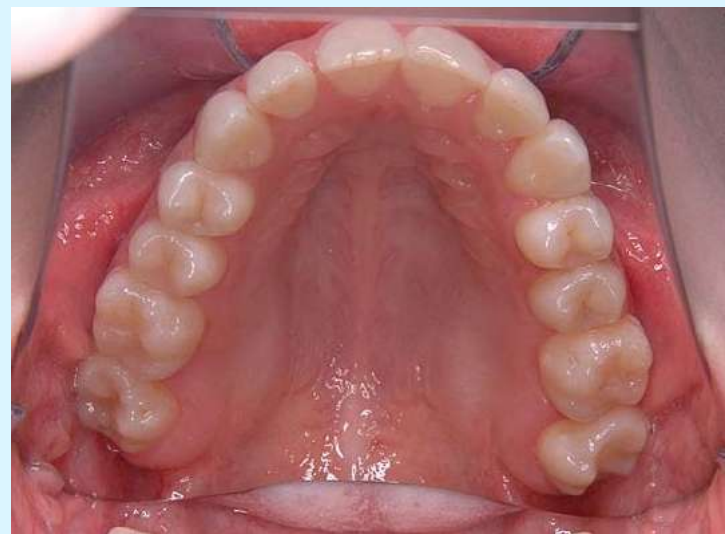
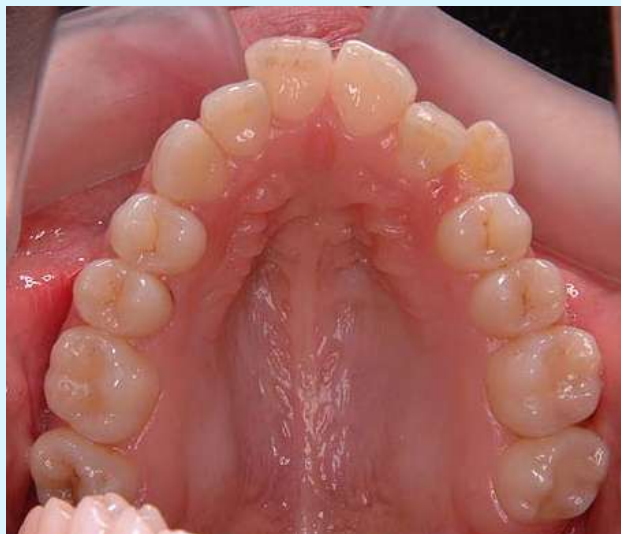

Sato-Technik: Multiloop Edgewise Archwire (MEAW)



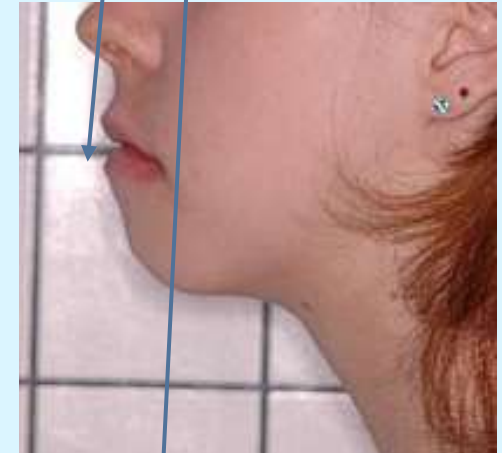
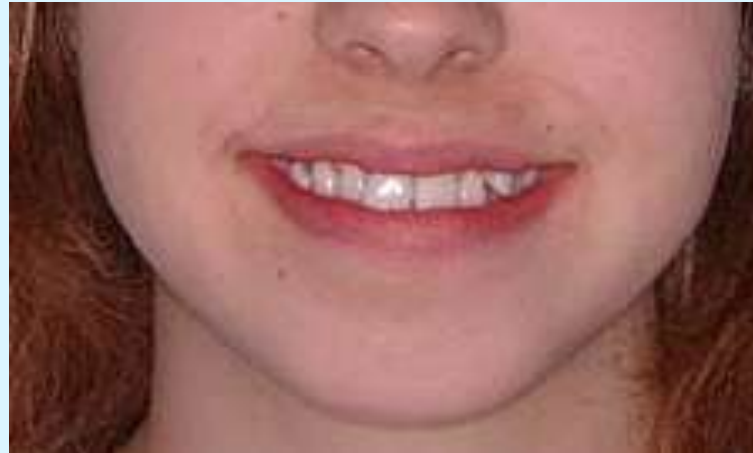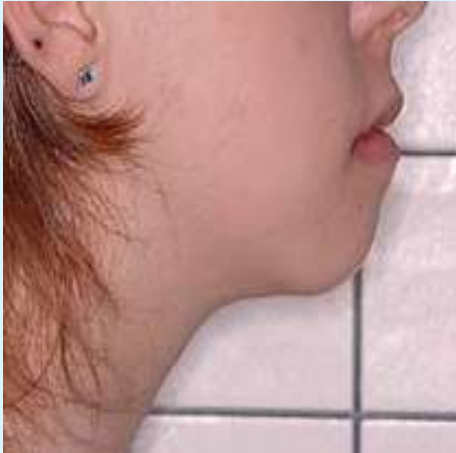vorher

nachher

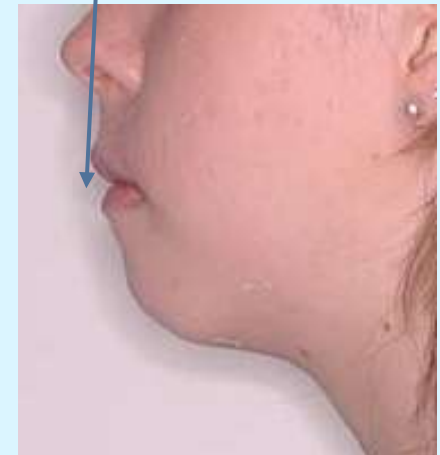
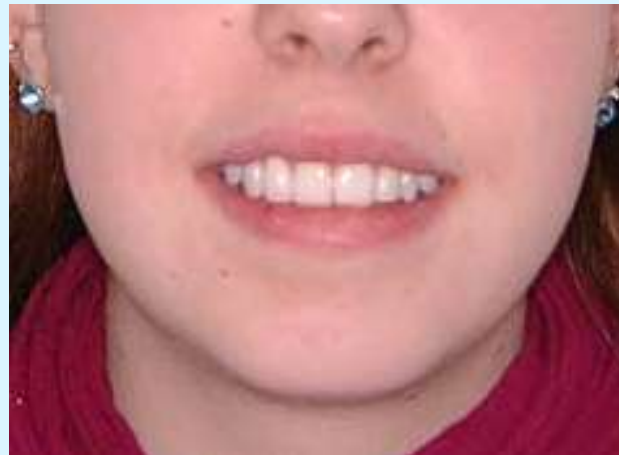
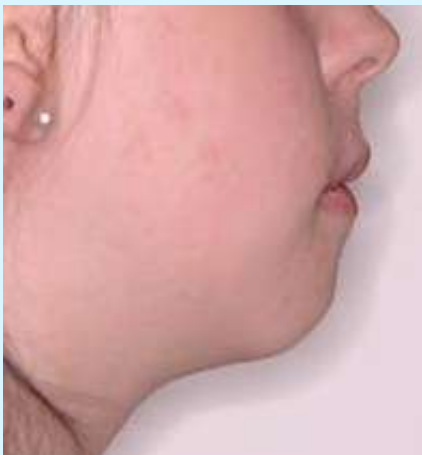
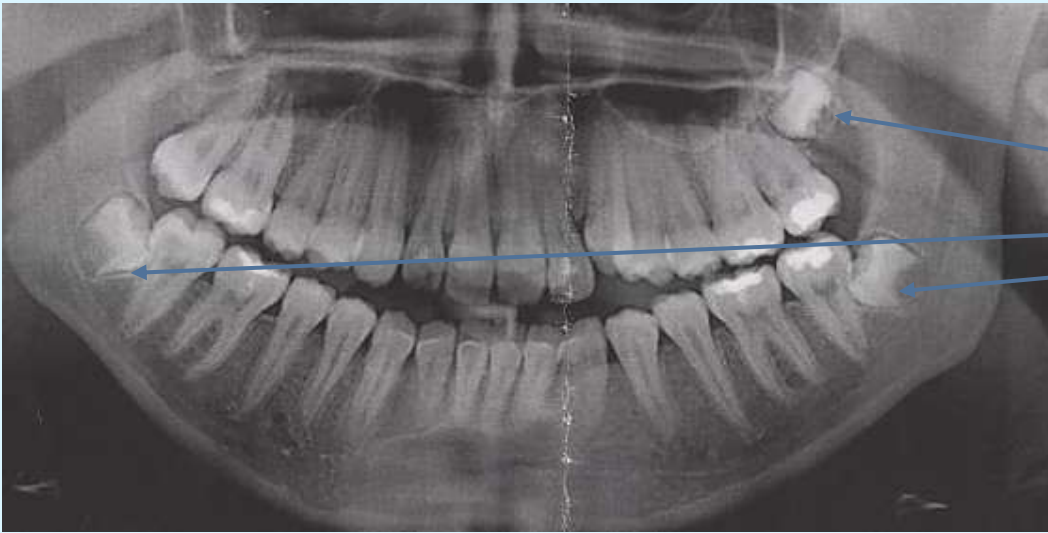
→ Man beachte die Reduktion der negativen Lippentreppe!!

vorher



nachher

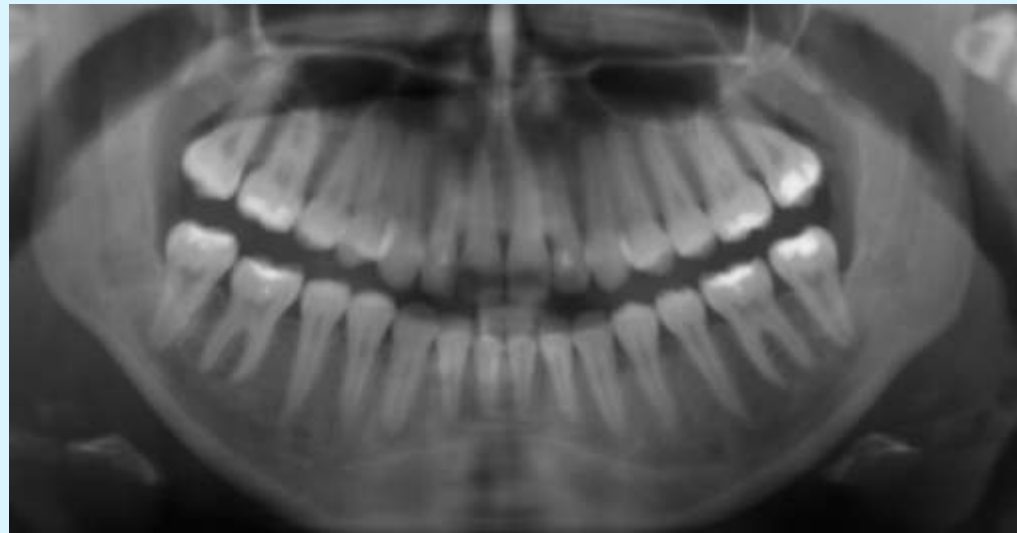




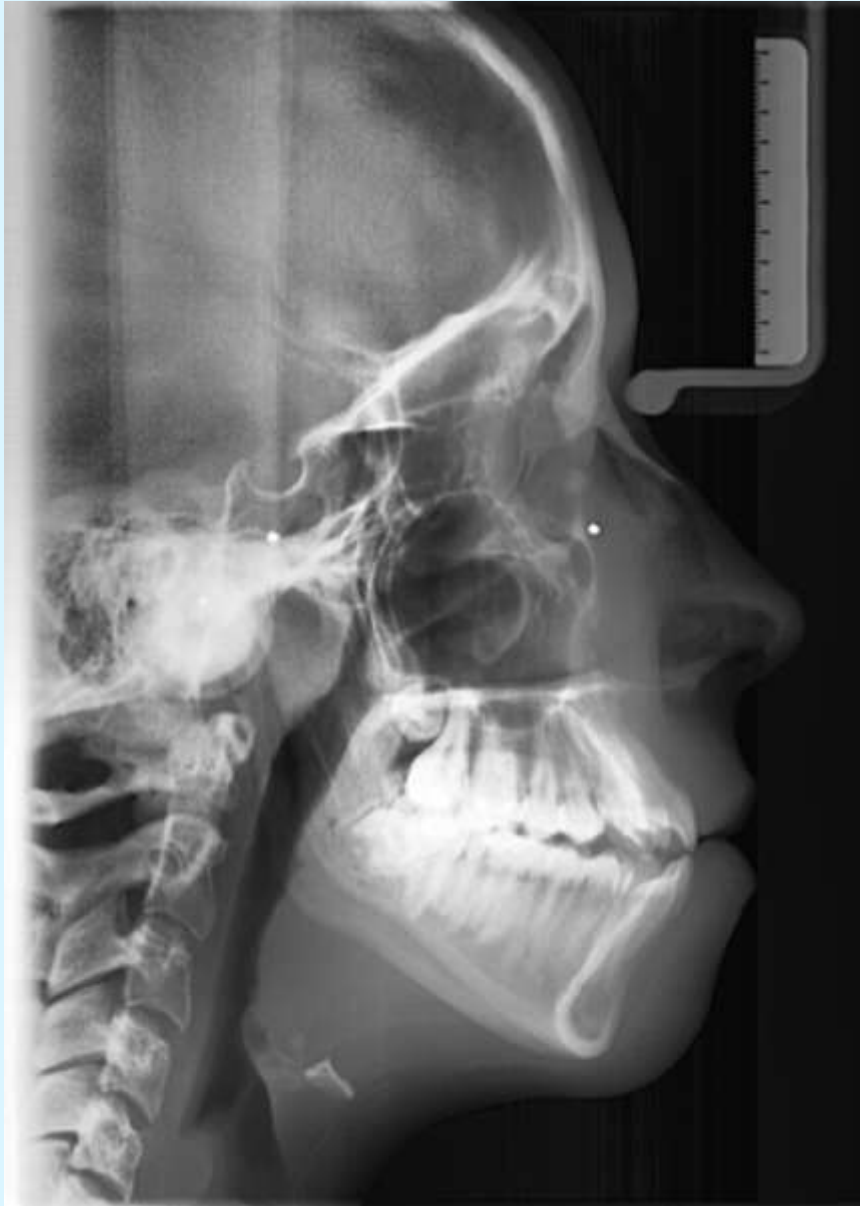vorher

post. Diskrepanz
nach Sato!!

nachher



vorher



nachher

